

نتایج درمان عوارض فیستول‌های شریانی - وریدی اندام فوقانی

در بیمارستان سینا تهران

دکتر حسن پیوندی*، دکتر مجید معینی**، دکتر سید امیر موسویان***، دکتر علی دواتی***
دکتر بهنام مولوی****، دکتر محمدرضا رسولی*****، دکتر بابک خشک‌رود منصور****

چکیده:

زمینه و هدف: فیستول‌های شریانی - وریدی راه انتخابی برای همودیالیز می‌باشند. از عوارض ایجاد فیستول‌های شریانی - وریدی تغییرات آنوریسمال فیستول و سندرم استیل (Steal Syndrome) می‌باشد. در این مقاله ما دو روش جدید برای کنترل این عوارض در فیستول‌های پهلو به پهلو اندام فوقانی معرفی خواهیم کرد.

مواد و روش‌ها: در این مطالعه که به صورت مجموعه - موردی طراحی شده بود، برای بیماران با تغییرات آنوریسمال، ابتدا ورید در ابتدا و انتهای آنوریسم لیکاتور شد، سپس ورید آنوریسمال در دو انتها قطع و آزاد گردید و بوسیله فشار در محل، محتویات آنوریسم تخلیه شده و بعد از ترمیم محل برش‌ها، پانسمان فشاری محل به مدت یک هفته انجام شد. در روش دیگر بیماران مبتلا به سندرم استیل با فیستول شریانی - وریدی پهلو به پهلو آرنج، توسط سونوگرافی داپلر، اندام فوقانی مورد ارزیابی قرار گرفته و ورید پرفوران اندام فوقانی لیکاتور گردید.

یافته‌ها: برای تغییرات آنوریسمال در طول یک هفته پانسمان فشاری محل آنوریسم با ایجاد فیروز در محل، آنوریسم حذف شد و در پیگیری این بیماران هیچ عارضه‌ای دیده نشد. در مورد سندرم استیل نیز نتایج مطالعه، افزایش جریان خون در ورید پرفوران را نشان داد. در نتیجه ما توانستیم با بستن ورید پرفوران پدیده استیل را کنترل کنیم. علائم سندرم استیل در تمام بیماران ناپدید شد و در ۸۰٪ بیماران فیستول شریانی - وریدی را حفظ گردید.

نتیجه‌گیری: نتایج ما نشان داد، در درمان بیماران با سندرم استیل در فیستول‌های پهلو به پهلو می‌توان از بستن ورید پرفوران استفاده کرد. همچنین تجربه ما نشان داد، در زمان ایجاد فیستول شریانی - وریدی، قطع ورید پرفوران می‌تواند مانع توسعه این سندرم شود. در پیگیری بیماران با تغییرات آنوریسمال، هیچ عارضه‌ای در بیماران مشاهده نشد.

واژه‌های کلیدی: فیستول شریانی - وریدی، تغییرات آنوریسمال، سندرم استیل

نویسنده پاسخگو: دکتر حسن پیوندی

تلفن: ۵۵۴۱۹۳۹۰

E-mail: hassan.peyvandi@gmail.com

* استادیار گروه جراحی عمومی، دانشگاه علوم پزشکی شهید بهشتی، بیمارستان لقمان حکیم

** دانشیار گروه جراحی عمومی، دانشگاه علوم پزشکی تهران، بیمارستان سینا

*** دستیار گروه جراحی عمومی، دانشگاه علوم پزشکی شهید بهشتی، بیمارستان لقمان حکیم

**** استادیار گروه پزشکی اجتماعی، دانشکده پزشکی شاهد

***** فلوشیپ جراحی عروق، دانشگاه علوم پزشکی تهران، بیمارستان سینا

***** پزشک عمومی، دانشگاه علوم پزشکی تهران، بیمارستان سینا

تاریخ وصول: ۱۳۸۷/۰۸/۰۱

تاریخ پذیرش: ۱۳۸۷/۰۴/۳۰

زمینه و هدف

دوره یک ساله بر روی بیماران دارای فیستول شریانی - وریدی آرنج که دچار عارضه تغییرات آنوریسمی و یا سندرم استیل شده بودند، انجام گرفت. در ارزیابی داپلر بیماران ما متوجه شدیم که به طور مشخصی میزان جریان عبوری از ورید پرفوران و قطر آن در ناحیه کوپیتال بالا رفته است. بر طبق این یافته‌ها ما تصمیم به آزمایش این نظریه کردیم که بستن ورید پرفوران می‌تواند سبب افزایش فشار وریدهای سطحی ناحیه کوپیتال و در نتیجه افزایش قطر آنها شده از طرفی به دنبال کاهش ورود جریان خون به وریدهای عمقی باعث از بین رفتن پدیده سندرم استیل گردد.

بیمارانی که کاندید ورود به این مطالعه بودند، ابتدا تحت بررسی وضعیت همودینامیک قرار گرفتند. کلیه مراحل اجرایی و روش کار به بیماران توضیح داده شد و اجازه انجام آن به صورت کتبی اخذ گردیده و طبق منشور اخلاقی هلسینکی مطالعه اجرا گردید. هیچ کدام از این بیماران ورید سفالیک مناسبی در مچ نداشته که توسط معاینه بالینی و داپلکس تأیید گردیده بود. جهت مطالعه همودینامیک وریدهای ناحیه کوپیتال دایسکت گردید و شریان رادیال با کاتتر شماره ۲۰ کانونه شده به یک ترانسیدوسر متصل شد. فشار متوسط شریانی پس از بستن موقت ورید پرفوران و سایر وریدهای مشخص اندازه‌گیری شد.

جهت بررسی سندرم استیل، برای ۵ بیمار با فیستول شریانی - وریدی بصورت پهلو به پهلو (۳ بیمار با Brachiocephalic و ۲ بیمار با Brachioantecubital) ابتدا سونوگرافی داپلر جهت بررسی میزان جریان خون اندام فوقانی صورت گرفت، که نشان دهنده افزایش جریان خون ورید پرفوران اندام فوقانی در تمام بیماران بود. سپس در تمام این بیماران لیگاتور ورید پرفوران تحت بی‌حسی موضعی در جهت حفظ خون‌رسانی انتهایی اندام فوقانی و جلوگیری از پدیده استیل بدون آسیب به فیستول پهلو به پهلو ایجاد شده صورت گرفت.

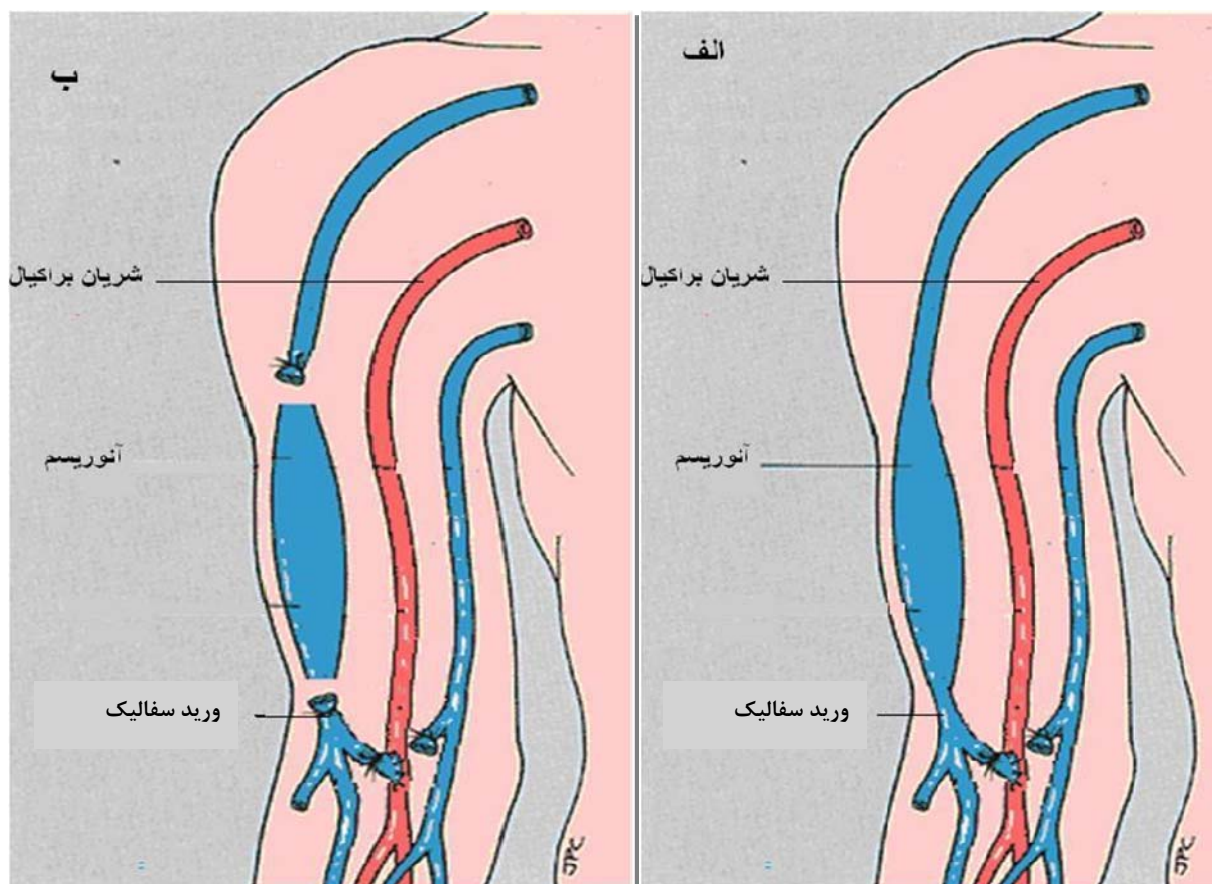
برای بررسی تغییرات آنوریسمال، با استفاده از یک تکنیک جدید در ۶ بیمار با تغییرات آنوریسمال، ابتدا ورید در ابتدا و انتهای آنوریسم قطع شد. سپس ورید آنوریسمال در دو انتها قطع و آزاد گردید و به وسیله فشار در محل، محتویات آنوریسم تخلیه شده و بعد از ترمیم محل برش‌ها، پانسمان فشاری محل به مدت یک هفته صورت گرفت (تصویر ۱).

بیش از ۱۵۰۰۰ نفر از بیماری پیشرفته کلیه در ایران رنج می‌برند و سالانه ۳۱۷۵ نفر به این افراد اضافه می‌شود که تمامی این افراد نیاز به دسترسی عروقی جهت همودیالیز دارند.^۱ دسترسی عروقی با ایجاد ارتباط بین شریان و ورید به طور مستقیم یا استفاده از گرافت مصنوعی به وجود می‌آید.^۲ دکتر برسیکا فیستول رادیو سفالیک را در سال ۱۹۶۶ معرفی کرد.^۳ در حال حاضر از فیستول‌های اتولوگ به علت طول عمر بیشتر، استفاده بیشتری می‌شود و از گرافت‌های مصنوعی تنها زمانی استفاده می‌شود که ورید مناسبی وجود نداشته باشد.^۴

مناسب‌ترین مکان برای ایجاد این فیستول‌های شریانی - وریدی، مچ دست می‌باشد. اما با افزایش تعداد افراد سالمند، چاق و یا دیابتی امکان استفاده از این وریدها کم شده و ناچار به جایگزین کردن آنها هستیم. فیستول‌های پهلو به پهلو ناحیه آرنج جایگزین مناسبی برای مچ دست می‌باشد.^۴ این فیستول‌ها می‌تواند با عوارضی همچون تغییرات آنوریسمال و استیل سندرم همراه باشد. سندرم استیل از عوارض شایع فیستول شریانی - وریدی پهلو به پهلو می‌باشد که به دنبال جریان خون از شریان پیوند شده به ورید با مقاومت پایین ایجاد می‌شود. نسبت قابل توجهی از بیماران دارای فیستول شریانی وریدی مبتلا به تورم اندام و یا به طور جدی‌تر دچار علائم ایسکمی اندام به سبب پدیده سندرم استیل می‌شوند^۵ و از طرفی مشکلات تعبیه مجدد و یا ترمیم فیستول‌های شریانی - وریدی سبب افزایش مدت زمان بستری و هزینه‌ها می‌شود. به همین دلیل تلاش‌های بسیاری در جهت افزایش طول عمر این فیستول‌ها و جلوگیری و درمان عوارض آن شده است. حذف ورید آنوریسمی بهترین درمان فیستول‌های شریانی - وریدی آنوریسمال می‌باشد، روش درمانی دیگر بستن دو سمت ابتدایی و انتهایی آنوریسم است. اما درد بعد از عمل به علت تشکیل ترومبوز از معایب این روش می‌باشد. در این گزارش ما دو روش جدید برای کنترل این عوارض در فیستول‌های شریانی - وریدی پهلو به پهلو بازو معرفی خواهیم کرد.

مواد و روش‌ها

این مطالعه به صورت مجموعه - موردی طراحی شده است و در بیمارستان سینا، دانشگاه علوم پزشکی تهران در طی یک



تصویر ۱- ترمیم آنوریسم در روش جدید

یافته‌ها

از ۱۱ بیمار ۸ بیمار مرد بوده، ۶ بیمار سن بالاتر از ۵۰ سال داشتند، ۴ بیمار مبتلا به نارسایی احتقانی قلب، ۷ بیمار مبتلا به دیابت، ۴ بیمار سابقه قبلی فیستول شریانی - وریدی و تمام بیماران سابقه استفاده از کاتتر دابل لومن را داشتند. در تمام بیماران ورید آنتی کوبیتال یا سفالیک قطر بالای ۳ سانتیمتر داشتند. بیماران تحت بی‌حسی موضعی با لیدوکائین ۱٪، مورد جراحی قرار گرفتند. برش مایل به طول ۲ سانتیمتر در یک سانتیمتری دیستال به چین آنتی کوبیتال، در سمت داخل و موازی با شریان براکیال ایجاد گردید. ورید مدیان آنتی کوبیتال مشخص شده و به سمت دیستال تا مواجهه با ورید سفالیک دایسکت گردید. در اغلب موارد، ورید پرفوران از محل اتصال ورید مدیان آنتی کوبیتال با ورید سفالیک منشاء گرفته بود. ورید پرفوران در یک مورد از ورید مدیان آنتی کوبیتال قبل از

تلاقی با ورید سفالیک و در یک مورد نیز از ورید سفالیک جدا گردیده بود. هیچ تلاشی جهت از بین بردن دریچه‌های وریدی دیستال به آناستوموز صورت نگرفت.

بستن وریدهای سفالیک یا بازلیک سبب افزایش فشار شریان رادیال گردید، ولی در بستن ورید پرفوران این افزایش قابل توجه بود. بطور جالب، علائم سندرم استیل در تمام بیماران به دنبال بستن ورید پرفوران ناپدید شد و ما توانستیم در ۴ بیمار (۸۰٪) فیستول شریانی - وریدی را حفظ کنیم و عملکرد صحیح فیستول را بازگردانیم (عملکرد صحیح به صورت توانایی انجام همودیالیز با دو سوزن و گردش خون حداقل 350 ml/min برای حداقل ۵ جلسه در ماه گذشته تعریف گردیده بود). در یک بیمار به علت تشکیل ترومبوز، فیستول شریانی - وریدی از کار افتاد.

صورت بازگشتی از دست و ساعد جریان می‌یابد سبب ایجاد ایسکمی می‌شود، که می‌تواند منجر به درد، ضعف، پارستزی، آتروفی عضلانی و در صورت عدم درمان منجر به گانگرن شود. سندرم استیل با محدود کردن سبب آناستوموز و کاهش جریان فیستول و یا بستن فیستول و استفاده از کاتتر مرکزی می‌تواند اصلاح شود.^۹ عمل آلترناتیو دیگر که توسط اشنایزر مطرح شد بنام (Distal Revascularization-Interval Ligation) DRIL می‌باشد.^{۱۰} هر کدام از این روش‌ها مزایا و معایبی دارند. نتایج تکنیک ما نشان داد که در کنترل پدیده استیل در فیستول‌های شریانی - وریدی پهلوی به پهلوی آرنج می‌توان از این روش نیز در کنار سایر روش‌های شناخته شده استفاده کرد. ما نتیجه گرفتیم بستن ورید پرفوران سبب بالا رفتن فشار وریدهای سطحی ناحیه کوبیتال و به دنبال آن دیلاته شدن بیشتر این وریدها می‌گردد. این افزایش قطر وریدها، طول بیشتری را جهت ورود سوزن‌های همودیالیز در اختیار ما گذاشته و سبب افزایش طول عمر فیستول‌های شریانی - وریدی می‌گردد و از طرفی سبب از بین رفتن سندرم استیل و پرفشاری وریدی می‌گردد. سهولت در انجام این تکنیک، عدم نیاز به بیهوشی عمومی، سرعت بالای اجرای این روش، عوارض کم و از همه مهمتر حفظ فیستول شریانی - وریدی و افزایش طول عمر آن از برتری‌های این روش بر سایر روش‌های درمان سندرم استیل می‌باشد.

تغییرات آنوریسمال: بدون شک، در حال حاضر بهترین درمان این عارضه خارج کردن ورید آنوریسمال می‌باشد. این روش مشکل است و باید تحت بیهوشی عمومی انجام گیرد. روش درمانی دیگر بستن ابتدا و انتهای ورید آنوریسمال می‌باشد.^۸ بستن فیستول شریانی - وریدی آنوریسمال شده دارای عارضه درد شدید بعد از جراحی می‌باشد که به علت تشکیل ترومبوز در آنوریسم روی می‌دهد. در روش ما با آزاد کردن دو سمت ورید و تخلیه آنوریسم این عارضه پدید نخواهد آمد و منجر به رضایتمندی بیشتر بیماران خواهد شد. علاوه بر آن برای اجرای این تکنیک بی‌حسی موضعی به تنهایی کفایت کرده می‌تواند به صورت سرپایی و با سرعت بالا اجرا شود.

بدون شک مطالعات بیشتر با نمونه‌های بیشتر جهت تأیید مطالعه ما و نتایج حاصل از این تکنیک، ضروری می‌باشد.

نتایج تغییرات آنوریسمال پس از یک هفته پانسمان فشاری که از تخلیه و ترمیم آنوریسم صورت گرفته بود، کاملاً رضایت‌بخش بوده و آنوریسم با ایجاد فیبروز حذف گردیده بود. در پیگیری این بیماران هیچ عارضه‌ای دیده نشد و هیچ کدام از درد شکایتی نداشتند (جدول ۱).

جدول شماره ۱- مقایسه عوارض دو روش بستن فیستول

عوارض بستن فیستول شریانی - وریدی				
	ترومبوز ورید	درد	بدون عارضه	مجموع
تکنیک شایع	۵	۱	۱	۱۴
تکنیک جدید	۰	۱	۴	۵

بحث و نتیجه‌گیری

سالانه ۵۳ نفر به ازای هر یک میلیون نفر از جمعیت ایران به گروهی می‌پیوندند که نیاز به انجام دیالیز دارند.^۱ فیستول شریانی - وریدی روش انتخابی برای انجام همودیالیز می‌باشد. استفاده از گرافت‌های مصنوعی بدون توجه به نوع و جنس آن تمایل بیشتری به ترومبوز نسبت به بافت‌های اتوژن دارند. به همین دلیل در حال حاضر بیشتر تمایل به استفاده از فیستول‌های شریانی - وریدی با ایجاد آناستوموز مستقیم بدون استفاده از گرافت‌های مصنوعی می‌باشد.^۵ در حال حاضر فیستول رادیوسفالیک روش ارجح در دسترسی وریدی در همودیالیز می‌باشد.^۶ روش جایگزین در بیمارانی که ساختمان عروقی مناسب جهت فیستول رادیوسفالیک ندارند، فیستول برکیو سفالیک می‌باشد.^۷ اما این فیستول‌ها دارای مشکلات و عوارضی می‌باشند مانند عدم دیلاته شدن به سبب وریدهای اطراف آن، ایجاد پدیده استیل به علت جریان خون خروجی زیاد و یا ادم دست که به علت کاهش جریان خون روی می‌دهد.^۴

سندرم استیل: از عوارض شایع فیستول شریانی - وریدی پهلوی به پهلوی می‌باشد، که در ۱/۶٪ از بیماران روی می‌دهد. در فیستول مچ دست کمترین میزان ۰/۲۵٪ و در فیستول‌های پروگزیمال تا ۳۰٪ نیز گزارش شده است.^۵ سندرم استیل به دنبال جریان خون از شریان آناستوموز شده به ورید با مقاومت پایین ایجاد می‌شود، که به علاوه جریان خون اضافه که به

Abstract:

Results of the Treatment of Complications of Arterio – Ventricular Fistula in the Upper Extremities at Sina Hospital (Tehran)

Peyvandi H. MD^{}, Moini M. MD^{**}, Mousavian S. A. MD^{***}, Davati A. MD^{****},
Molavi B. MD^{*****}, Rasouli M. R. MD^{*****}, Khoshkrod Mansori. B. MD^{*****}*

(Received: 22 Sep 2008 Accepted: 20 June 2009)

Introduction & Objective: Arterio - Ventricular fistula (AVF) is the choice route for hemodialysis. The complications arising from arterio -ventricular fistula include fistula aneurismal changes and steal syndrome. In this article we introduce 2 new methods for controlling the complications in the side to side fistula of upper extremities.

Materials & Methods: This case series study we ligated the vein at both proximal and distal ends in patients with aneurismal changes. Then the aneurismal vein was cut and released at both ends, and using point pressure the aneurismal contents was emptied, and after repair compression bandage was performed for a week. In another method, patients suffering from steal syndrome, with elbow side to side AVF, were evaluated by upper extremity Doppler sonography and the upper extremity perforan vein was ligated.

Results: In aneurismal changes after a week from compression bandage, fibrosis formation in the site, aneurism was eliminated and no complication was found in the follow up. In the case of Steal syndrome, an increase in the blood pressure was noticed in perform vein and by closing this vein we could control the steal phenomenon. Signs disappeared in all the patients and AVFs were saved in 80% of the cases.

Conclusions: Our findings shows that in treating patients suffering from steal syndrome in perforating side to side fistula, vein closure is useful. Furthermore, cutting the perforating vein can stop the expansion of the syndrome. In patients suffering from aneurismal changes, no complications were seen in the follow up.

Key Words: Arterio - Ventricular Fistula, Aneurismal Change, Steal Syndrome

^{*}
Assistant Professor of General Surgery, Shahid Beheshti University of Medical Sciences and Health Services, Loghman Hakim Hospital, Tehran, Iran

^{**}
Associate Professor of General Surgery, Tehran University of Medical Sciences and Health Services, Sina Hospital, Tehran, Iran

^{***}
Assistant Professor of General Surgery, Shahid Beheshti University of Medical Sciences and Health Services, Loghman Hakim Hospital, Tehran, Iran

^{****}
Assistant Professor of Social Medicine, Shaheed Faculty of Medicine, Tehran, Iran

^{*****}
Vascular Surgeon, Tehran University of Medical Sciences and Health Services, Sina Hospital, Tehran, Iran

^{*****}
General Practitioner, Tehran University of Medical Sciences and Health Services, Sina Hospital, Tehran, Iran

References:

1. Ghods AJ. Renal transplantation in IRAN. *Nephrol Dial Transplant*. 2002; 17: 222-8.
2. Schwab SJ. Vascular access for hemodialysis. *Kidney Int*. 1999; 55: 2078-90.
3. Brescia MJ, Cimino JE, Appel K, et al. Chronic hemodialysis using venipuncture and a surgically created arteriovenous fistula. *N Engl J Med*. 1966; 275: 1089-92.
4. D'Cunha PT, Besarab A. Vascular access for hemodialysis: 2004 and beyond. *Curr Opin Nephrol Hypertens*. 2004; 13: 623-9.
5. Courtney M, Townsend Jr., Kenneth L, et al. *Sabiston Textbook of Surgery 18th edition*. W.B. Saunders Company. 2008: chapter vascular surgery.
6. National kidney foundation: NKF-DOQI clinical practice guidelines for vascular access. 2006, available from: http://www.kidney.org/professionals/KDOQI/guideline_upHD_PD_VA/index.htm
7. Dunlop MG, Mackinly JY, Jenkins AM. Vascular access: Experience with the brachiocephalic fistula. *Ann R Coll Surg Engl*. 1986; 68: 203-36.
8. Konner K, Nonnast- Daniel B, Ritz E. The arteriovenous fistula. *J Am Soc Nephrol*. 2003; 14: 1669-80.
9. Knox RC, Berman SS, Hughes JD, et al. Distal revascularization-interval ligation: A durable and effective treatment for ischemic steal syndrome after hemodialysis access. *J Vasc Surg*. 2002; 36: 250-6.
10. Schanzer H, Schwartz M, Harrington E, Haimov M. Treatment of ischaemia due to "steal" by arteriovenous fistula with distal artery ligation and revascularization. *J Vasc Surg* 1988; 7: 770-3.